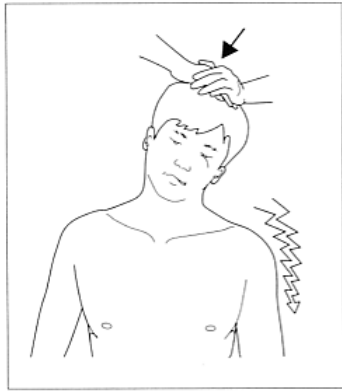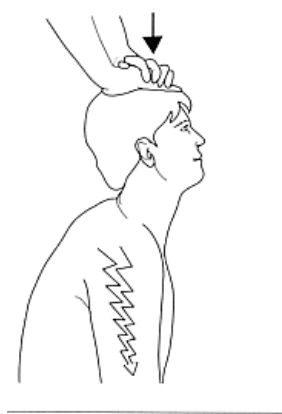


# 検査法

## 1) 頸部 (神経根症状の誘発テスト)

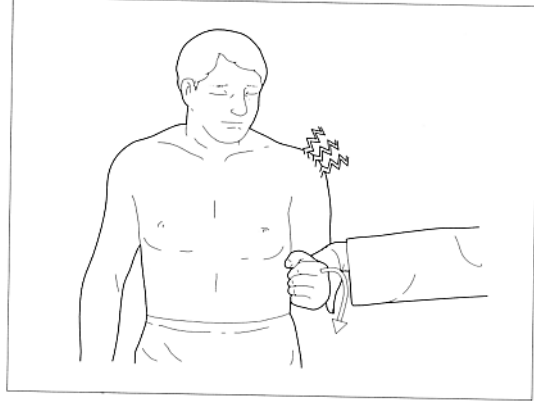


スパーリングテスト



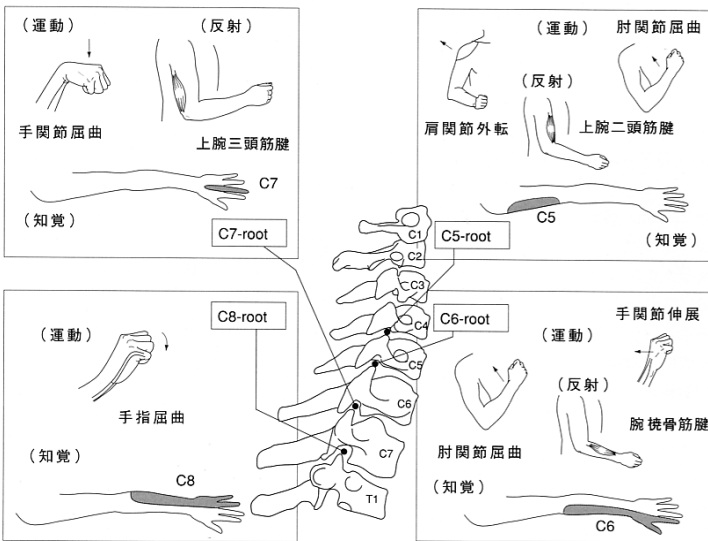
ジャクソンテスト

## 上腕二頭筋腱長頭の炎症、損傷

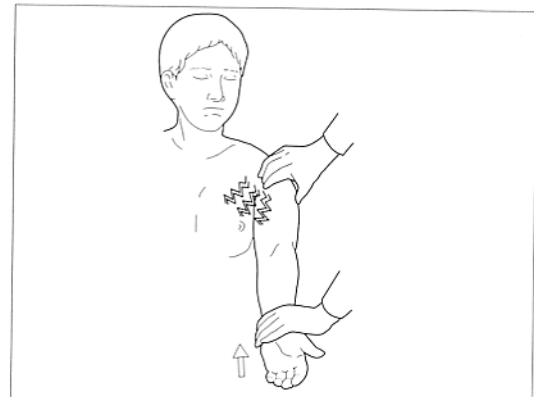


肘の屈曲位で抵抗下に、前腕の回外をさせて結節間溝部での疼痛が誘発されるかどうかを調べる。

ヤーガソンテスト



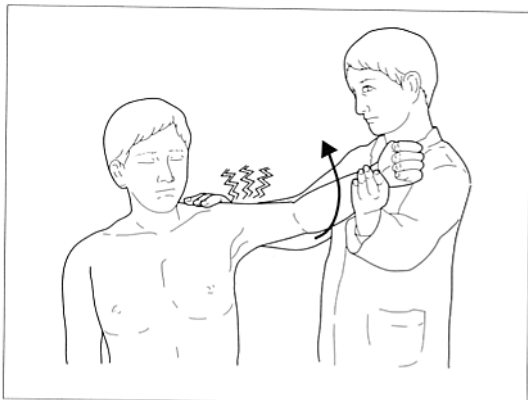
C5～8までの神経根障害高位診断(標準整形外科学、医学書院 p.377より改変)



患者の前腕に抵抗を加えて前挙させ、結節間溝部で疼痛が誘発されるかどうかを調べる。

スピードテスト

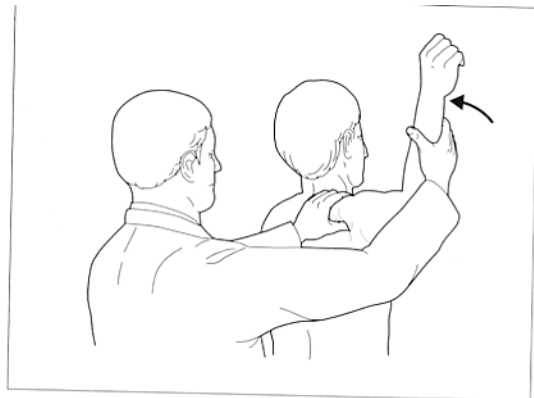
## 2) 肩関節



検査者は患者の後側方に立ち、一方の手を肩峰の上に置いて、他方の手で患者の腕をつかんで他動的に挙上。

インピンジメントテスト

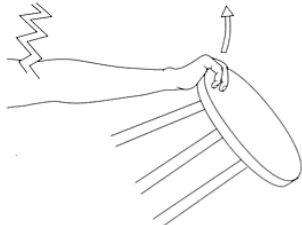
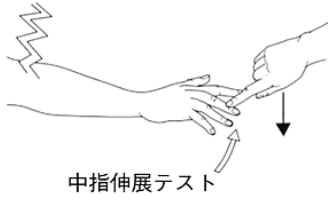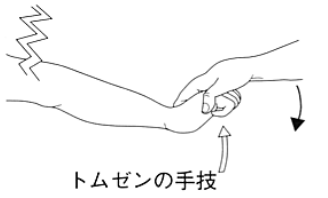
## 不安定肩、肩関節脱臼、亜脱臼など



上肢を挙上し、外旋、外分回しを強いて、肩関節の前方への脱臼不安感を調べる。

前方アプリーヘンジョンテスト

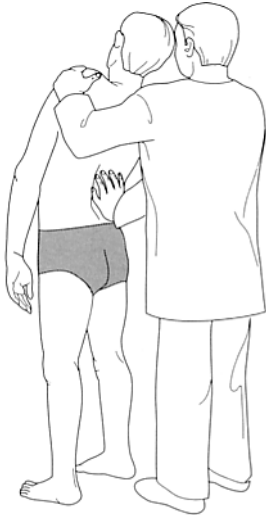
### 3) 肘関節 (外側上顆炎)



外側上顆炎の疼痛誘発テスト

### 4) 腰部

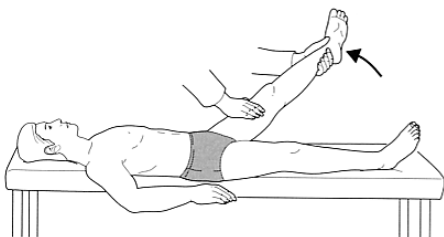
分離・すべり症・椎間関節障害



患側に回旋させながら後屈させ痛みがどこに出現するか確認する。

ケンプ徴候

### 下部腰椎のヘルニア

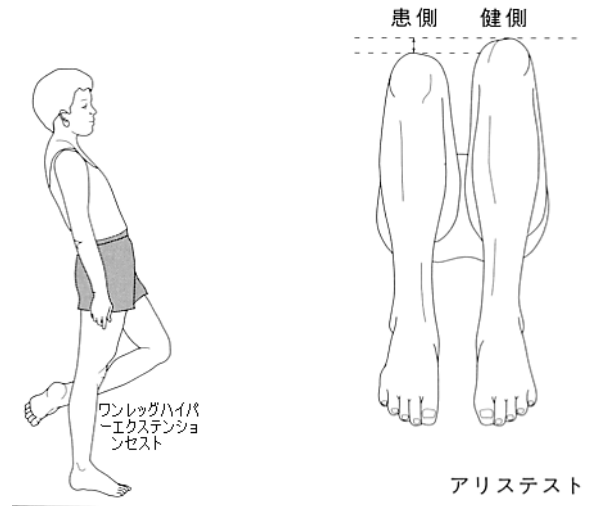


下肢伸展挙上テスト(SLRテスト)

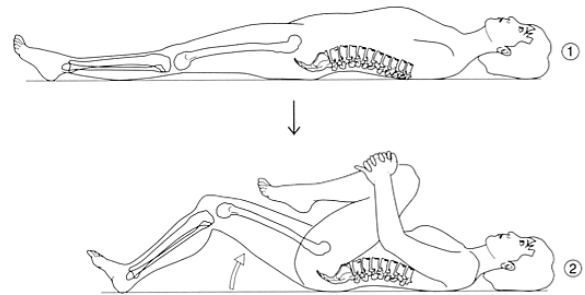
### 腰椎分離症

### 5) 股関節

股関節の脱臼

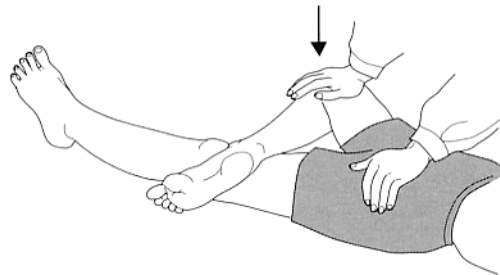


### 股関節屈曲拘

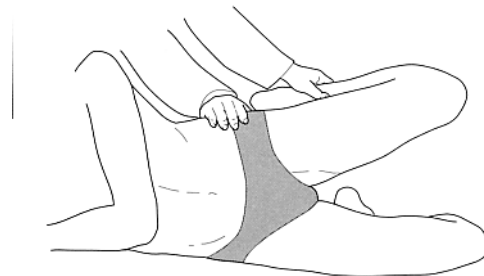


- ①股屈曲拘縮は腰椎過度前弯により隠されている。
  - ②トーマス肢位により腰椎前弯が除かれ、股屈曲拘縮が著明になる。
- トーマステスト

### 仙腸関節、腸腰筋、股関節の病変



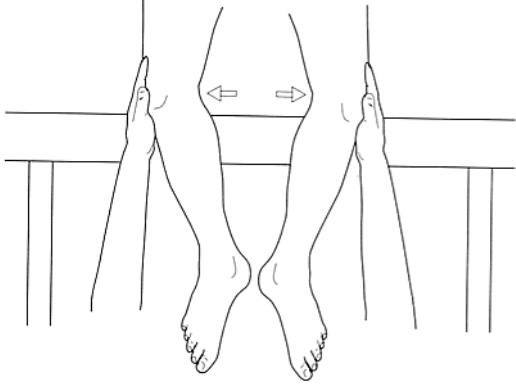
パトリックテスト



腸脛靭帯や大腿筋膜腸筋に拘縮があれば内転ができず外転位にとどまる。

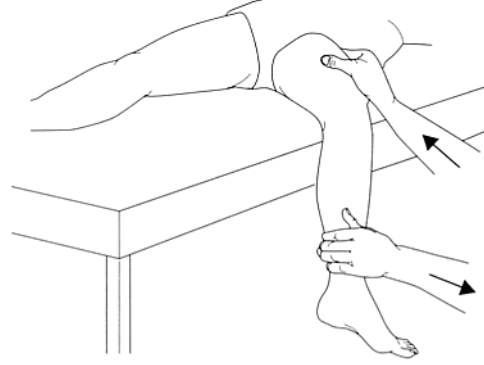
オーベルテスト

## 梨状筋症候群



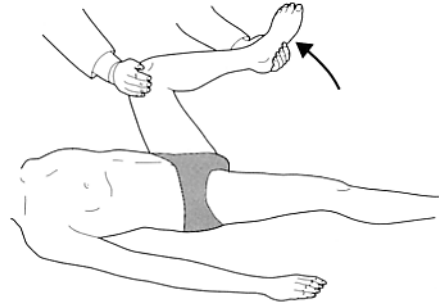
ペイステスト

## 内側側副靭帯損傷

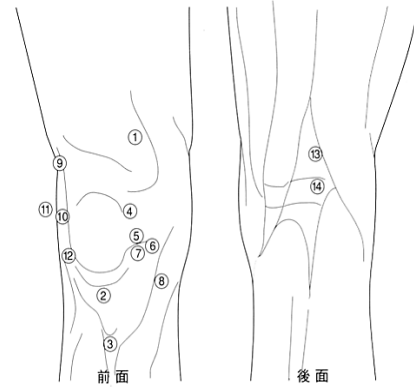


外反テスト

## 膝の痛みのまとめ

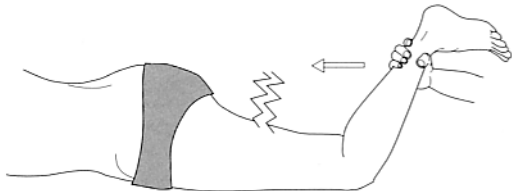


フライバーゲテスト



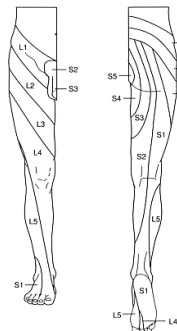
- ① 大腿四頭筋腱炎
- ② ジャンパー膝
- ③ オスグッド病
- ④ 膝蓋軟骨軟化症
- ⑤ 滑膜ヒダ障害
- ⑥ 内側側副靭帯損傷
- ⑦ 内側半月板損傷
- ⑧ 鷲足炎
- ⑨ 腸脛靭帯炎
- ⑩ 膝窩筋腱炎
- ⑪ 外側側副靭帯損傷
- ⑫ 外側半月板損傷
- ⑬ 後十字靭帯損傷
- ⑭ 腓腹筋腱炎

膝関節の圧痛点



### ハムストリングの肉ばなれの検査

自動運動により膝を屈曲させ、大腿後側の痛みや不安感を調べたのちに抵抗を加え、増強するか検査する。



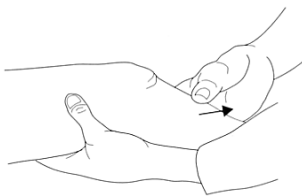
Foresterの知覚図

ヘルニアのレベル	知覚障害	運動障害	反射障害
L3-4間 L4神経根	大腿前面より下腿内側、母趾内縁の知覚鈍麻(L4皮膚節)	足部の背屈と内反力低下	膝蓋腱反射消失または低下、アキレス腱反射正常
L4-5間 L5神経根	下腿外側より前足部、母趾～第4趾背面の知覚異常、鈍麻(L5皮膚節)	足および母趾背屈力低下	アキレス腱反射正常
L5-S1間 S1神経根	臀部より大腿、下腿後面より足外側第5趾の知覚異常、鈍麻(S1皮膚節)	足の底屈および外反力低下	アキレス腱反射消失あるいは減弱

ヘルニアの高位診断の指標

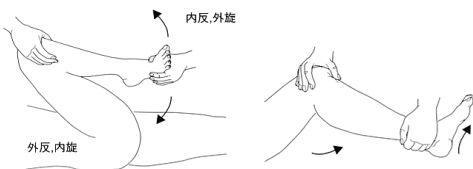
## 6) 膝

### 前十字靭帯損傷



ラックマンテスト

### 半月板損傷



マックマレー徴候